Projet de stage de Master 2

Proposé par le Dr Hester Colboc, MD, PhD

hester.colboc@aphp.fr

Dermatologue et Gériatre

Hôpital Rothschild, APHP, Sorbonne Université

Dermatoporose: étude structurale

Le terme de dermatoporose, par analogie à l'ostéoporose, a été proposé par les Professeurs Saurat et Kaya en 2007 pour définir l'ensemble des manifestations lié à un vieillissement cutané pathologique entrainant une fragilité extrême et une insuffisance cutanée (1).

Le diagnostic de la dermatoporose est clinique, et repose sur l'association de 3 lésions élémentaires : l'atrophie cutanée (donnant un aspect de peau « en papier de cigarette), le purpura de Bateman et les pseudo-cicatrices (figure 1).

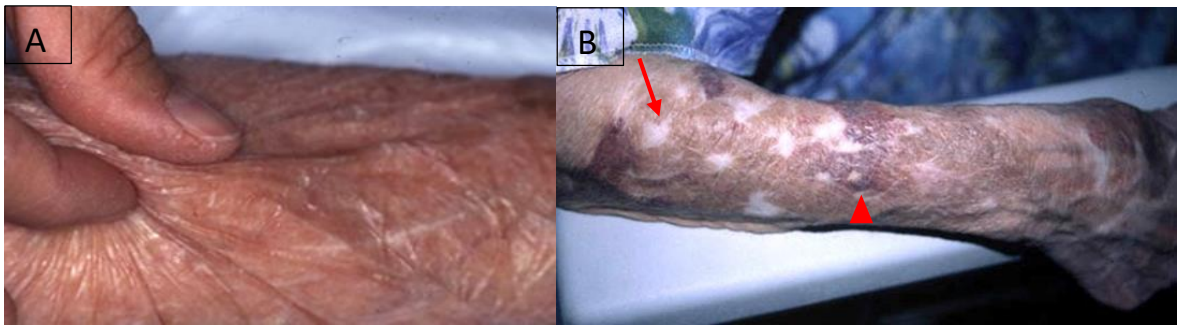

Figure 1 : Signes cliniques de la dermatoporose. A : Atrophie cutanée. B : Avant-bras d'une patiente atteinte de dermatoporose : présence de pseudo cicatrices (flèche) et purpura de Bateman (tête de flèche). *Service plaies et cicatrisation, Hôpital Rothschild.*

Au cours de la dermatoporose, la peau devient fine et fragile, elle perd son élasticité et sa fonction de barrière. Le tégument peut alors se déchirer en grands lambeaux, parfois au décours de traumatismes minimes (comme lors d'un transfert avec un soignant), et des hématomes parfois massifs, appelés hématomes disséquant, peuvent se constituer, allant jusqu'à engager le pronostic vital lorsqu'ils s'associent à une importante déglobulisation (figure 2). La dermatoporose est également associée à un retard de cicatrisation des plaies aigues et chroniques.

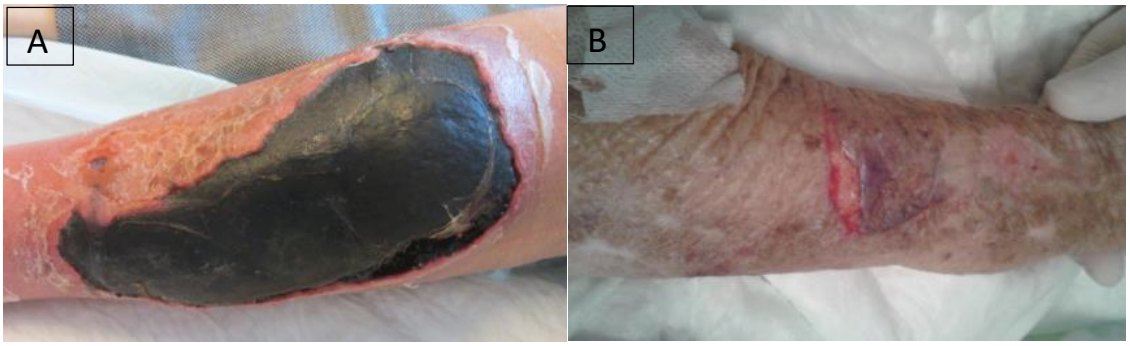

Figure 2 : Complications de la dermatoporose. A : Hématome disséquant survenu au décours d'une chute, avec vaste zone de nécrose cutanée typique en regard de l'hématome. B : Déchirure cutanée de l'avant-bras survenue au décours d'un transfert lit-fauteuil avec aide humaine. *Service plaies et cicatrisation, Hôpital Rothschild.*

Les manifestations cliniques de la dermatoporose apparaissent généralement chez les patients de plus de 70 ans (2), avec une prévalence dans cette population qui peut atteindre plus de 30% (3).

Bien décrite sur le plan clinique, cette pathologie est partiellement connue sur le plan physiopathologique. Sur le plan histologique, les patients atteints de dermatoporose présentent un amincissement épidermique, des fibres élastiques et de collagène horizontalisées et un aplatissement de la jonction dermo-épidermiques. Ces modifications sont la conséquence de multiples altérations structurelles des fibres dermiques, et sont également observées au cours du vieillissement cutané physiologique. Elles ne sont donc pas spécifiques de la dermatoporose et ne peuvent pas, à elles seules, expliquer les manifestations cliniques de la dermatoporose. A notre connaissance aucune étude n'a étudié spécifiquement les altérations structurelles des fibres dermiques au cours de la dermatoporose.

Nous émettons l'hypothèse que les altérations des fibres dermiques, élastiques et de collagène, survenant au cours de la dermatoporose sont spécifiques et se distinguent des altérations observées au cours du vieillissement cutané physiologique. Nous suspectons également le rôle de facteurs chimiques associés au vieillissement, comme des calcifications dermiques et vasculaires, dans la genèse de la dermatoporose.

L'objectif de notre projet est de caractériser les altérations structurelles des fibres élastiques et des fibres de collagène au cours de la dermatoporose et de décrire les éventuelles calcifications cutanées associées.

Pour explorer ces hypothèses, l'étudiant en master 2 étudiera des biopsies cutanées humaines grâce aux outils de caractérisation suivant :

- Microscopie optique, dans le service d'anatomopathologie de l'hôpital Tenon,
- Microscopie électronique à balayage couplée à l'EDX
- Spectroscopies infrarouges (RAMAN et spectroscopie par transformée de Fourier)
- Selon le déroulement du stage et des collaborations, des analyses en microscopie multiphoton et au Synchrotron Soleil seront possibles.

L’étudiant en Master 2 travaillera sur différents sites pour avoir accès à l’ensemble des outils, et sera en lien avec des médecins de différentes spécialités, des physiciens et des chimistes. Les analyses se feront ainsi à l’UMRS 1155 de l’hôpital Tenon (microscopie optique et colorations spécifiques), aux explorations fonctionnelles de l’hôpital Tenon (spectroscopie infrarouge), à l'institut de Chimie Physique de l’Université Paris-Saclay (MEB et EDX), à l'UMR 8235 de Sorbonne Université (RAMAN), au Synchrotron Soleil…

Les grands axes du déroulement du stage seront les suivant :

- Compréhension de la pathologie, de sa présentation clinique et histologique
- Compréhension et prise en main des outils de caractérisation
- Analyse des biopsies cutanées humaines
- Rédaction du rapport de stage et soutenance.

Ce stage peut être adapté sur trois ou six mois.

Enfin, le Dr Colboc travaille sur d’autres thématiques de dermatologie, comme la minéralisation cutanée ectopique, les retards de cicatrisation (avec des collaborations possible avec des industriels), les réactions cutanées sur tatouage… qui pourront être abordés avec l’étudiant si ces thématiques l’intéressent.

REFERENCES:

1. Kaya G, Saurat J-H. Dermatoporosis: a chronic cutaneous insufficiency/fragility syndrome. Dermatology. 2007;215(4):284-94.

2. Kluger N, Impivaara S. Prevalence of and risk factors for dermatoporosis: a prospective observational study of dermatology outpatients in a Finnish tertiary care hospital. J Eur Acad Dermatol Venereol. 2019;33(2):447-50.

3. Mengeaud V, Dautezac-Vieu C, Josse G, Vellas B, Schmitt A-M. Prevalence of dermatoporosis in elderly French hospital in-patients: a cross-sectional study. Br J Dermatol 1951. 2012;166(2):442-3.